精巣原発が疑われた扁平上皮癌の1例

熊本中央病院　病理診断科
〇紫垣まどか（CT）　立山敏広（CT）　野田真衣（CT）　三浦宏文（MT）
増永純夫（CT）　逢坂珠美（CT）　北岡光彦（MD）

症例

患者：60歳代　男性

既往歴および家族歴：特記事項なし

現病歴：2ヶ月前に右陰嚢内容腫大を自覚し、近医を受診。HCG-β 1.7ng/mlと軽度上昇を認め、右精巣腫瘍が疑われたため、当院泌尿器科を受診。その後右側高位除睾術が施行された。

CT



MRI

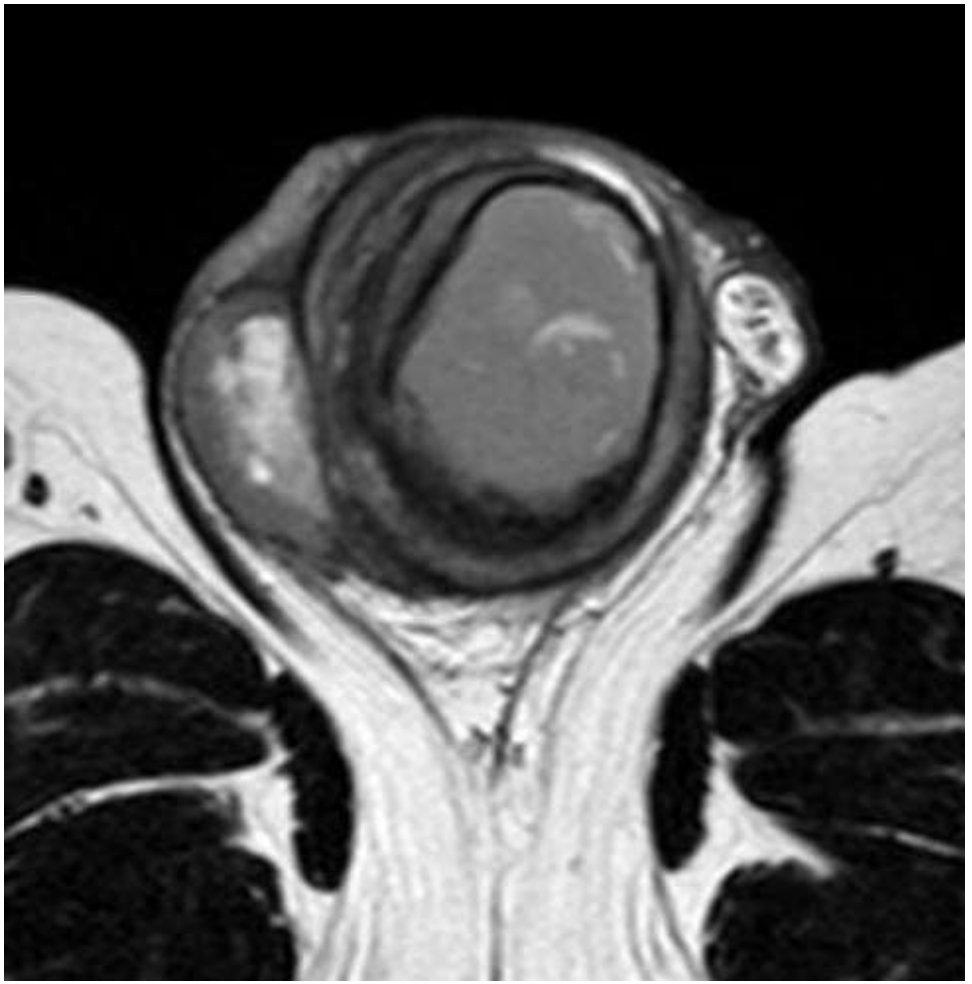

肉眼所見



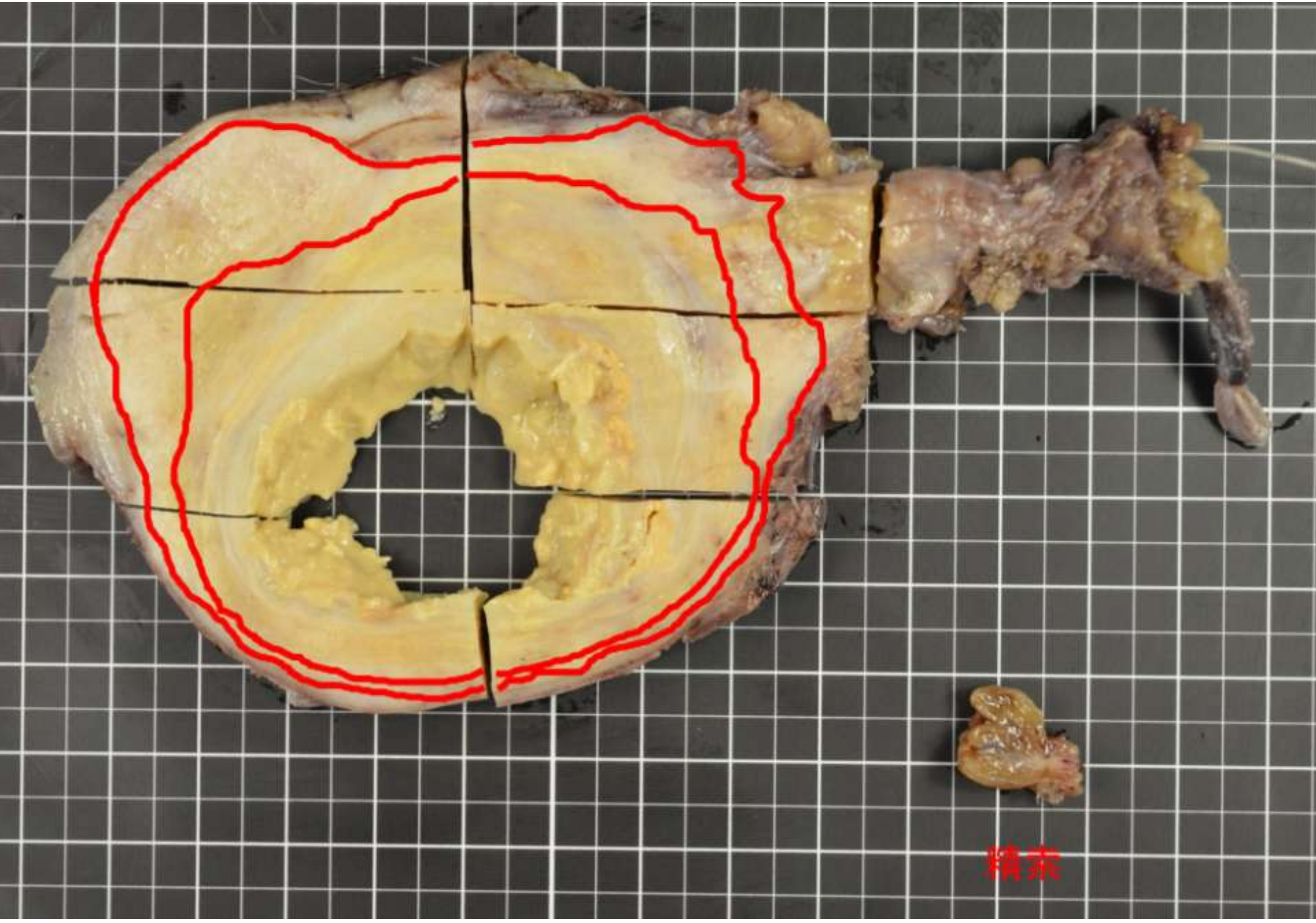
精索

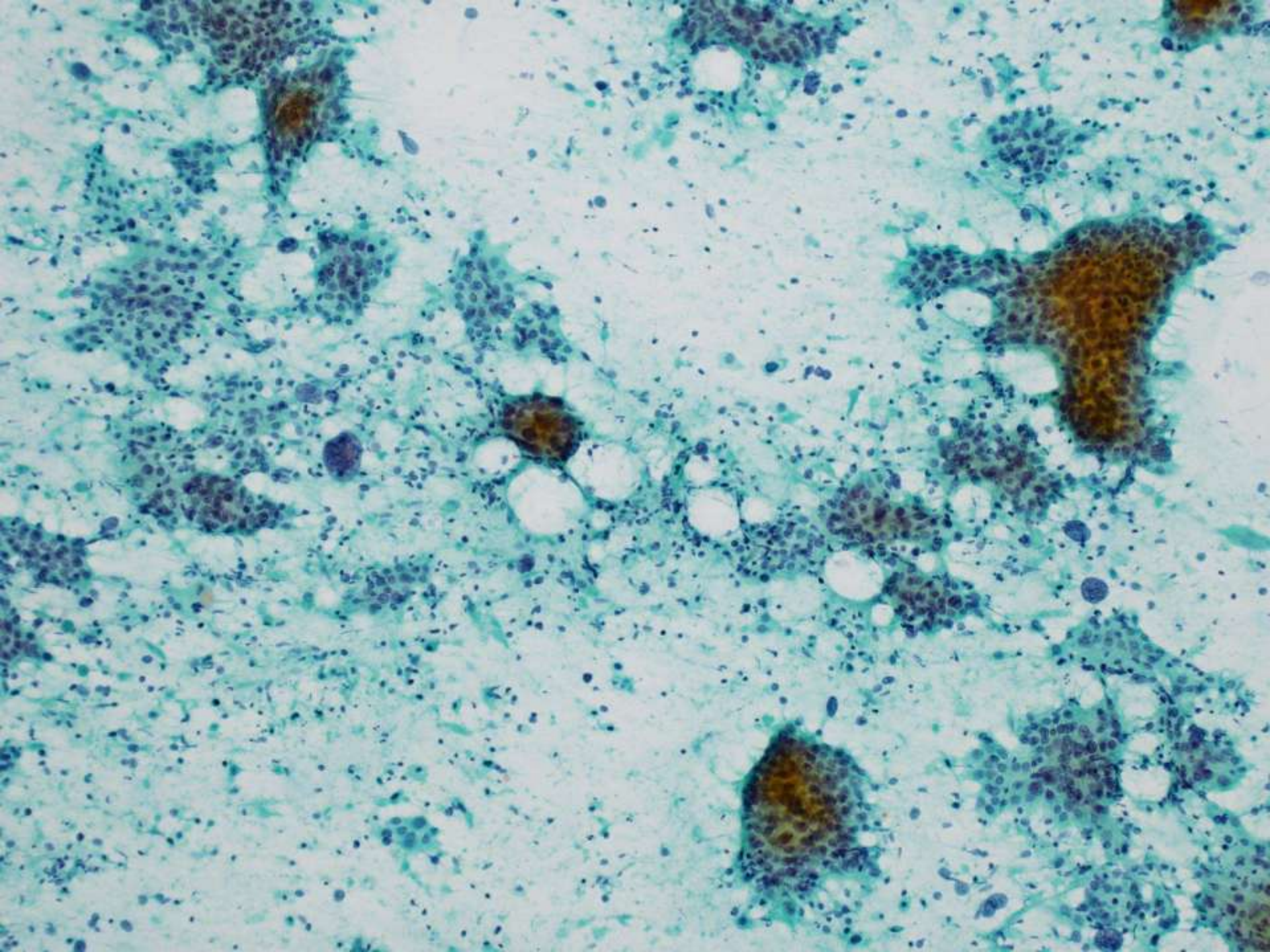

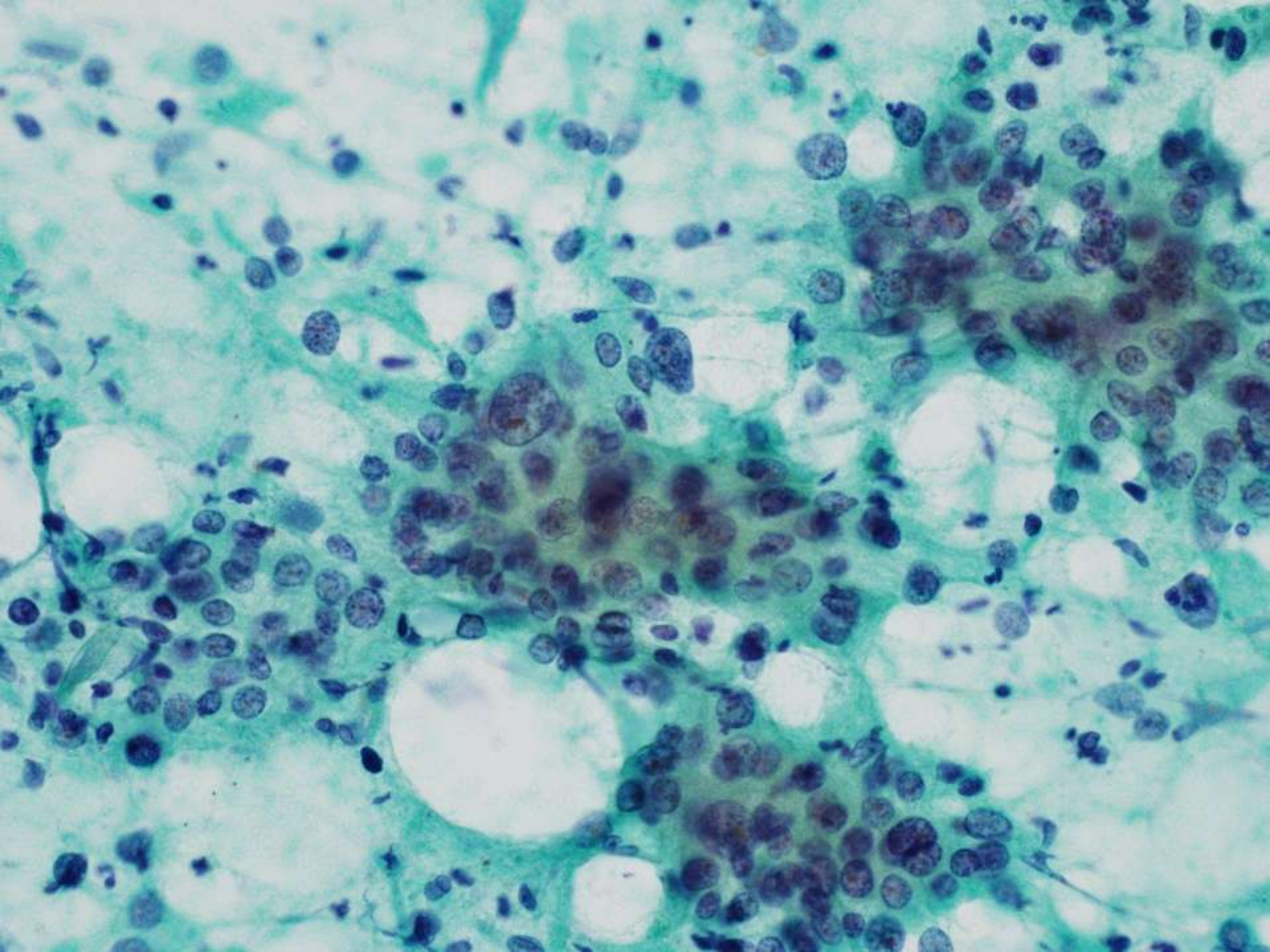

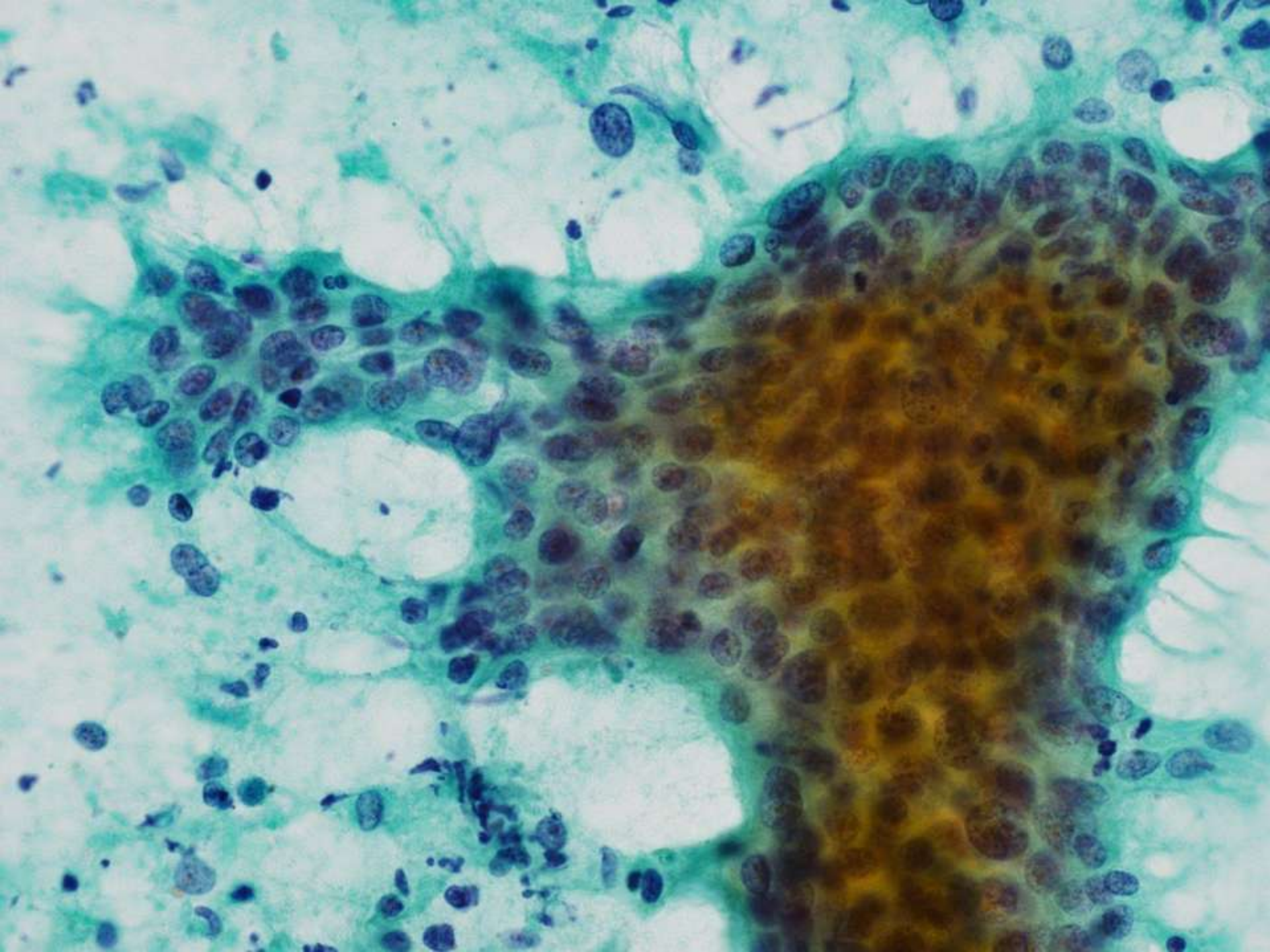

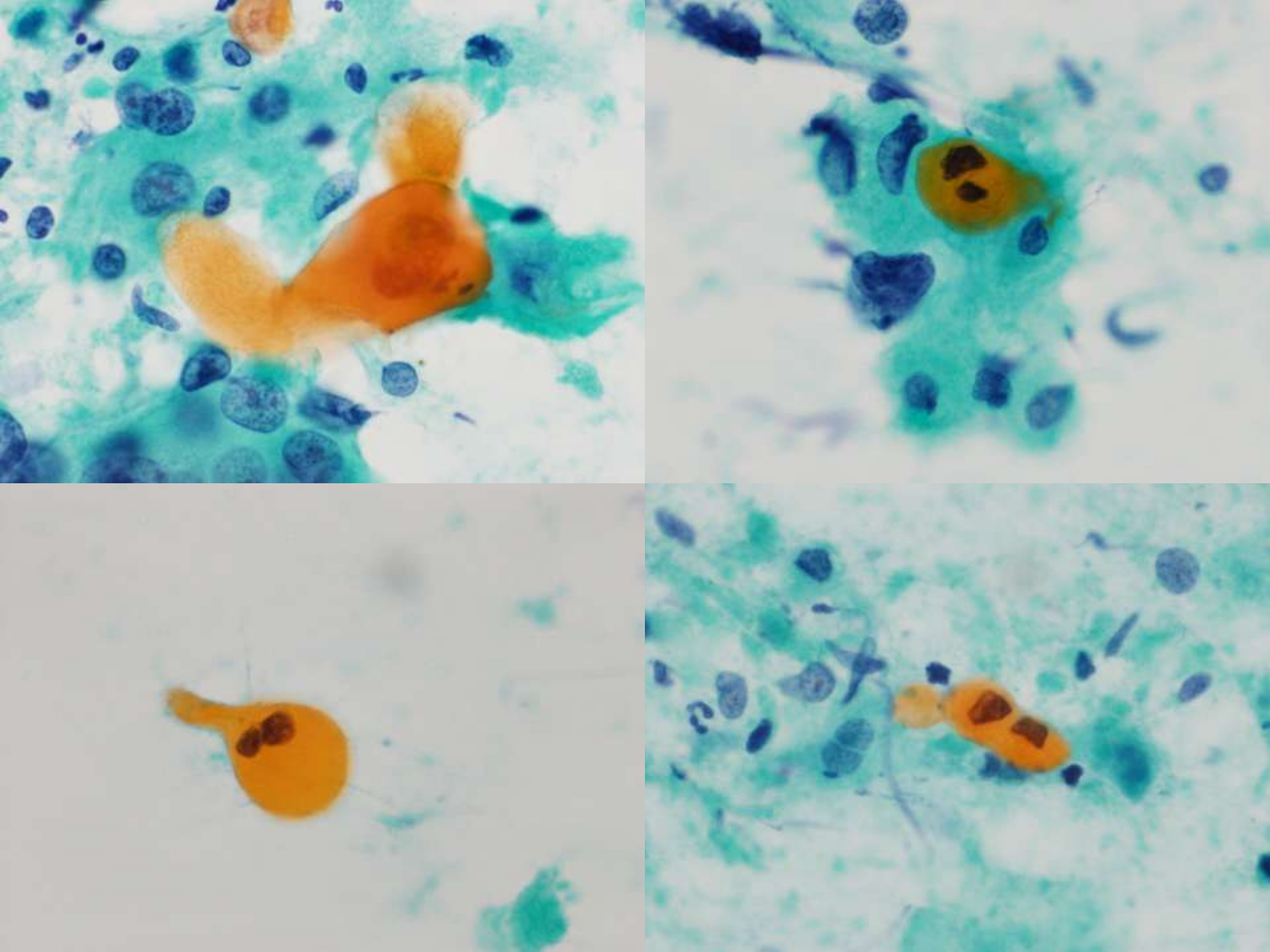

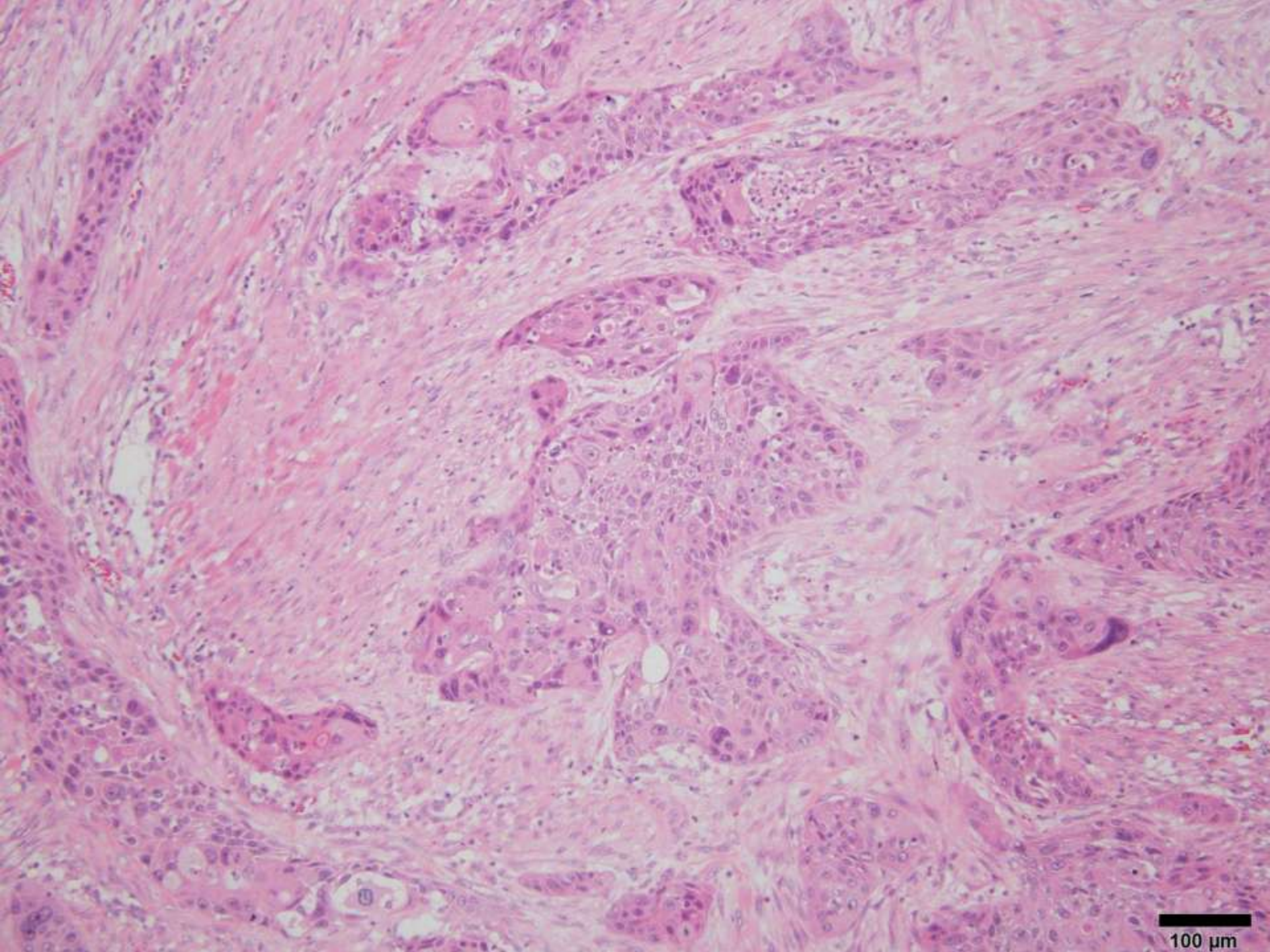
100 µm

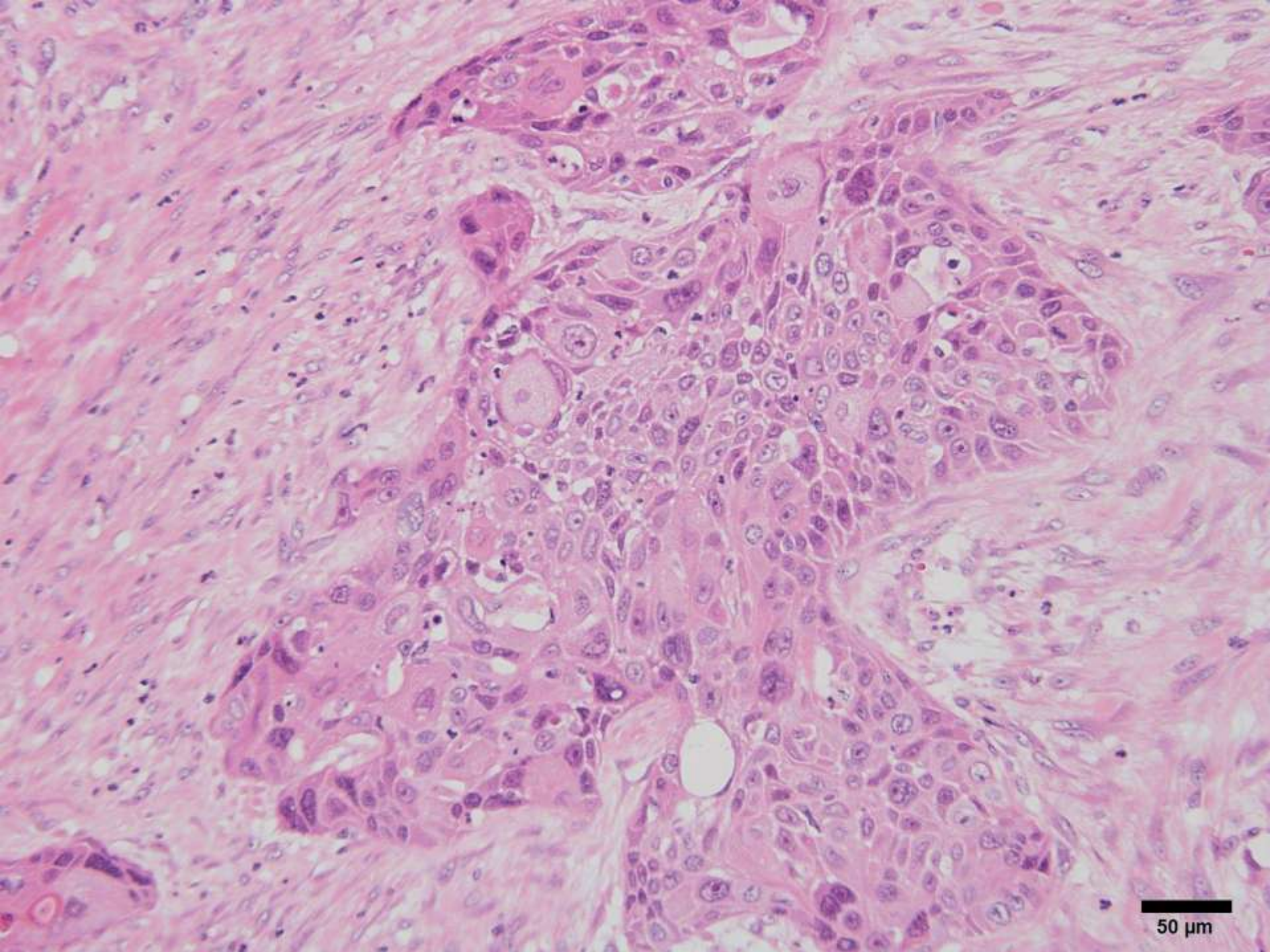
50 µm

免疫染色

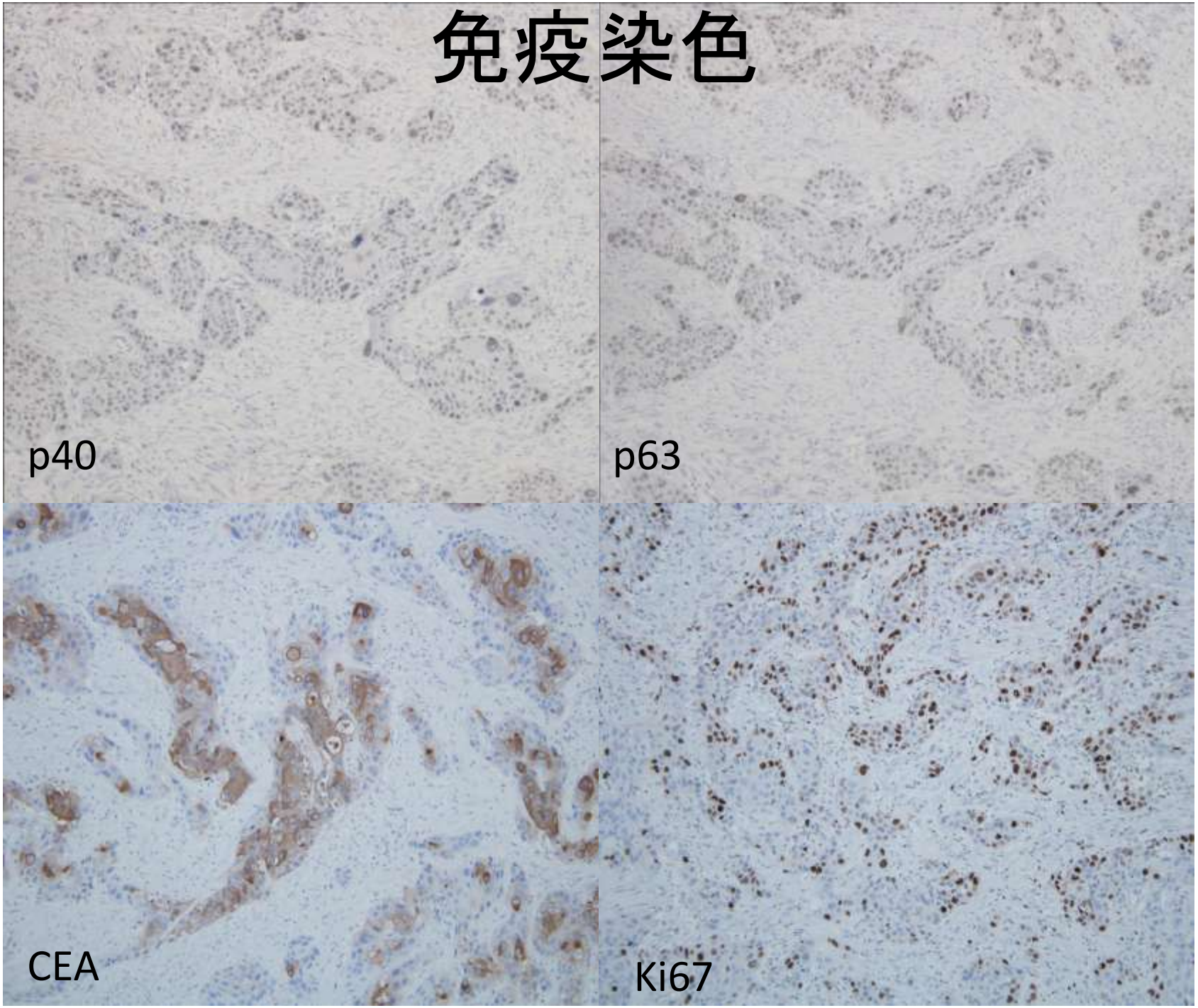

免疫染色

一次抗体			一次抗体	
CEA	＋		HMB45	－
Cytokeratin	＋		CD10	－
EMA	＋		D2-40	－
AE1/AE3	＋		S-100	－
p63	＋		C-kit	－
p40	＋		Ki-67(MIB-1)index	20-30%
CK5	＋			
DSG3	＋			

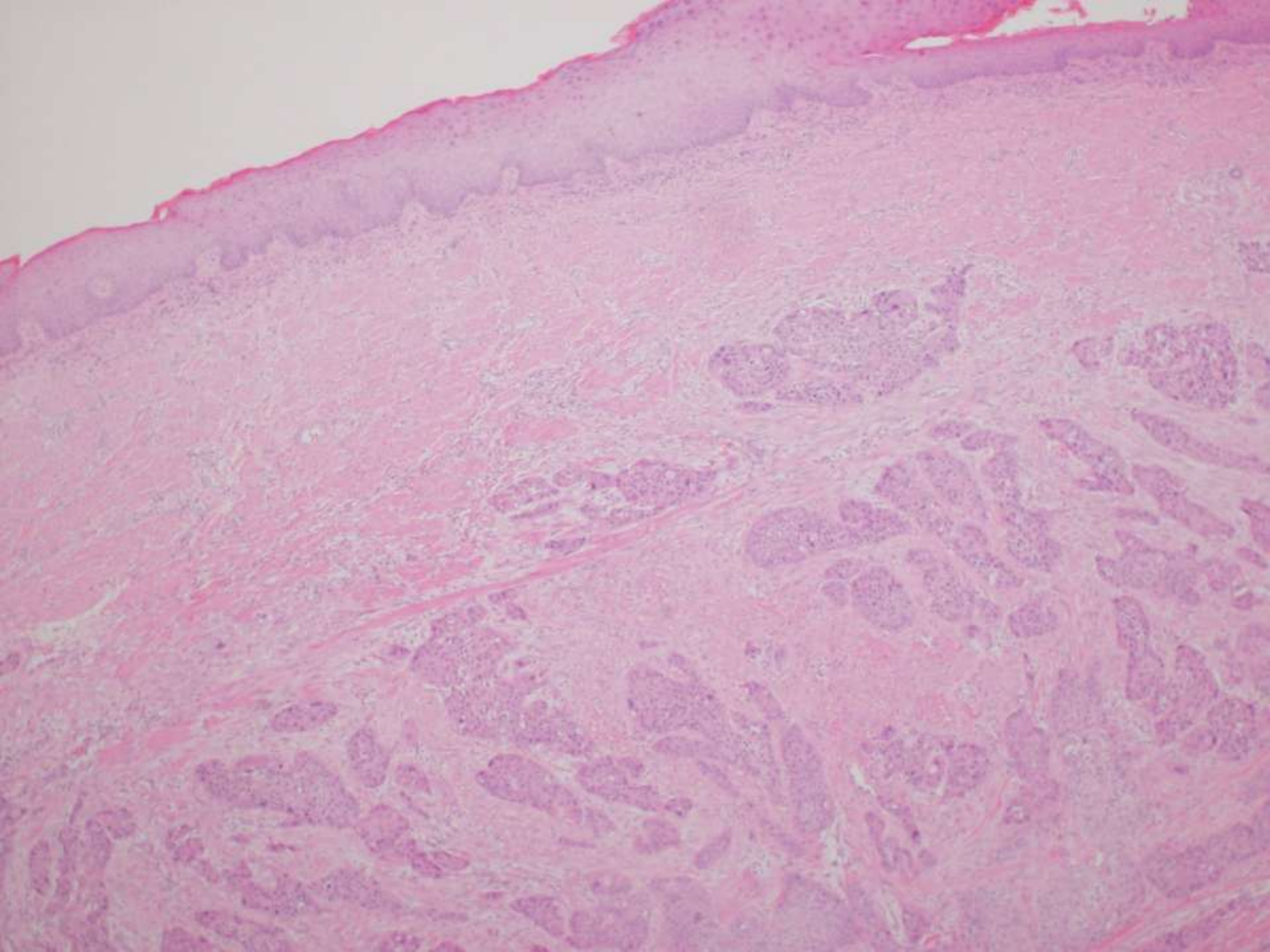

肉眼所見

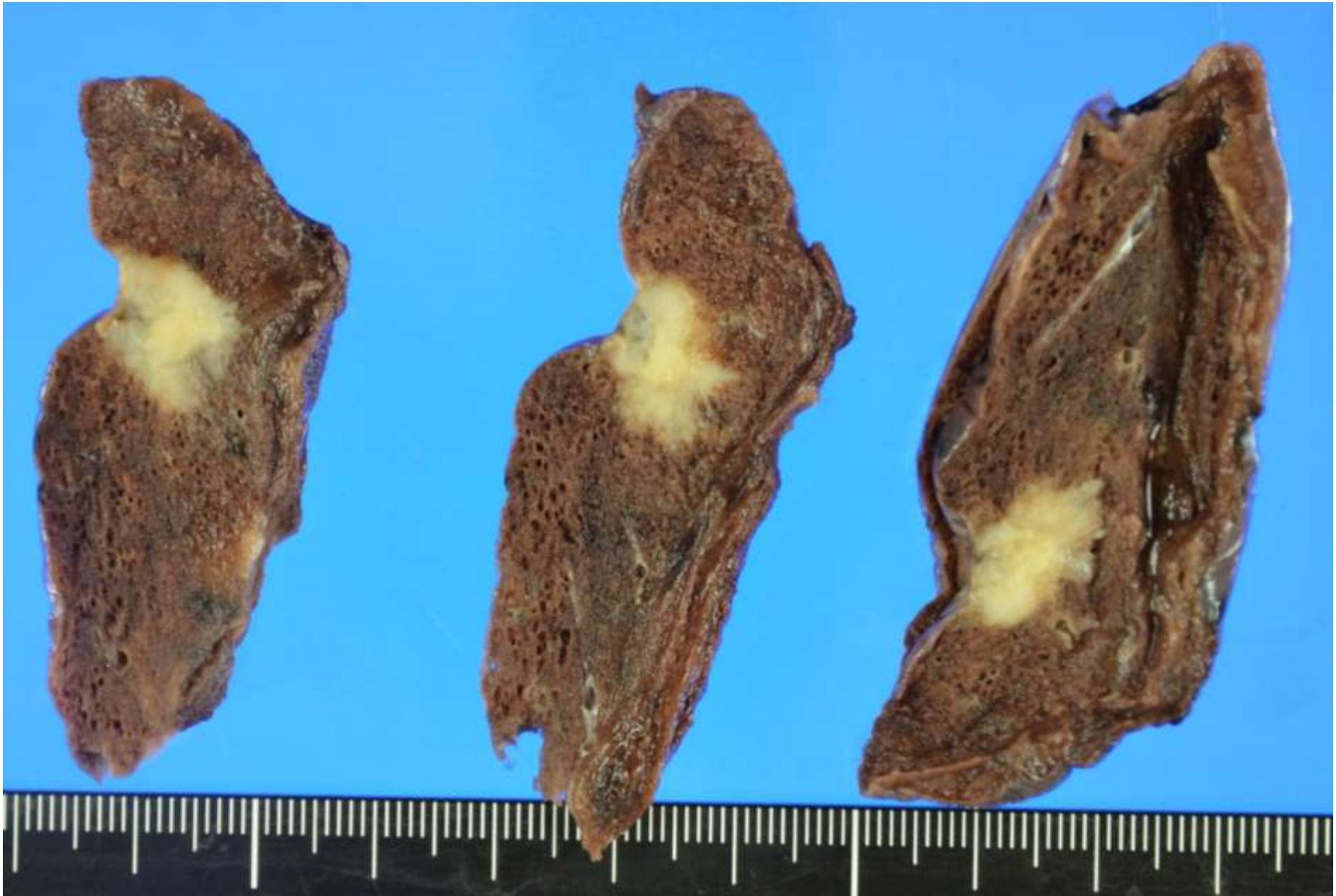

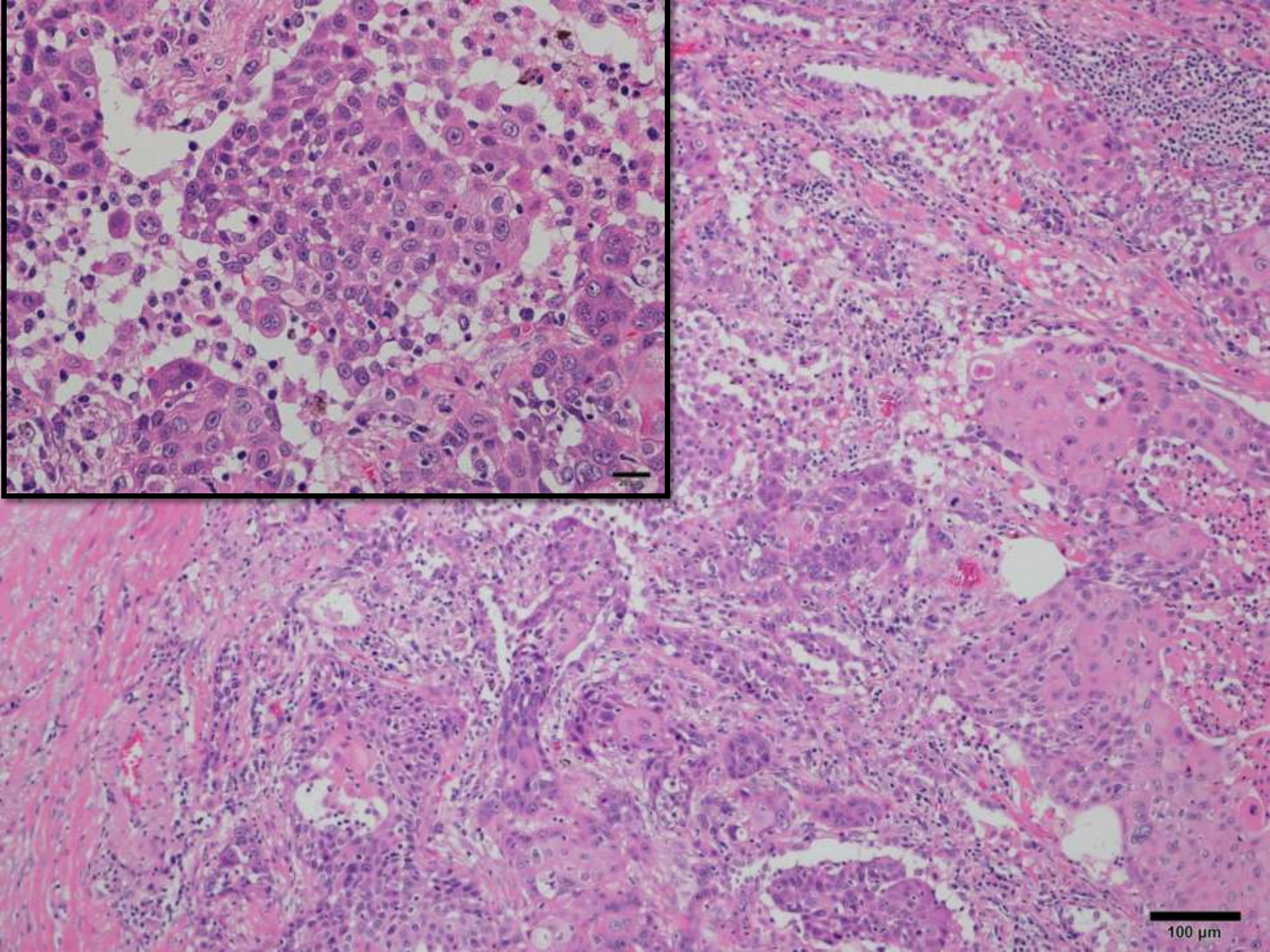
100 µm

免疫染色

一次抗体	精巢	肺
CEA	+	
Cytokeratin	+	+
EMA	+	
AE1/AE3	+	+
p63	+	+
p40	+	+
CK5	+	+
DSG3	+	+
TTF-1		−
HMB45	−	
CD10	−	
D2-40	−	
S-100	−	
C-kit	−	
Ki-67(MIB-1)index	**20-30%**	**20-30%**

当院の精巣腫瘍（2010.1.1-2014.12.31）

症例		年齢	病理組織診断
1	2010.01	47	seminoma
2	2011.06	64	ML　DLBCL
3	2011.12	36	seminoma
4	2012.08	83	ML　DLBCL
5	2012.12	80	ML　DLBCL
6	2012.12	34	seminoma
7	2013.05	63	扁平上皮癌
8	2013.06	39	seminoma
9	2013.09	45	seminoma
10	2013.12	7	Teratoma
11	2014.01	21	Chriocarcinoma
12	2014.07	47	seminoma
13	2014.07	42	seminoma
14	2014.08	63	ML　DLBCL
15	2014.12	39	seminoma
	平均	47.3	

まとめ

・精巣原発が疑われた扁平上皮癌の１例を経験した。

・卵巣の成熟奇形腫は1～2%の確率で悪性転化し、75～88%程度が扁平上皮癌で最も多い。

・精巣腫瘍の0.3%に悪性化奇形腫が見られ、肉腫が多い。

・本症例は奇形腫を疑う所見や陰嚢皮膚との連続性は認められず、また他臓器に腫瘍を認めないことから、精巣原発が疑われた。